

艾司西酞普兰治疗后抑郁症患者功能磁共振影像学改变的研究进展

毛 怡,袁 卓*,张光银,沈 莉

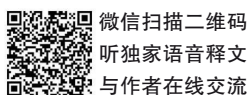
(天津中医药大学第一附属医院,国家中医针灸临床医学研究中心,天津 300193

*通信作者:袁 卓,E-mail:yzheidi@163.com)

【摘要】 本文目的是探讨抑郁症患者接受艾司西酞普兰治疗前后大脑功能磁共振激活改变。功能磁共振研究显示,治疗前,抑郁症患者前额叶、扣带回和纹状体等脑区的活动存在异常,前扣带回、背外侧前额叶、丘脑异常激活可预测艾司西酞普兰的疗效。经艾司西酞普兰治疗后,患者部分脑区恢复正常,且脑区激活的改变与症状的改善具有相关性。本文对抑郁症患者治疗前和不同用药时间的脑功能活动以及脑功能活动改变与临床症状的相关性进行综述。

【关键词】 艾司西酞普兰;抑郁症;功能磁共振成像;系统综述

开放科学(资源服务)标识码(OSID):



微信扫描二维码

听独家语音释文

与作者在线交流

中图分类号:R749.4

文献标识码:A

doi:10.11886/scjsws20210307002

Review of the brain areas activated in fMRI after escitalopram antidepressant treatment inpatients with major depressive disorder

Mao Yi, Yuan Zhuo*, Zhang Guangyin, Shen Li

(First Teaching Hospital of Tianjin University of Traditional Chinese Medicine,

National Clinical Research Center for Chinese Medicine Acupuncture and Moxibustion, Tianjin 300193, China

*Corresponding author: Yuan Zhuo, E-mail: yzheidi@163.com)

【Abstract】 The purpose of this paper is to investigate the altered brain areas activated in functional magnetic resonance imaging before and after escitalopram antidepressant treatment in patients with major depressive disorder. Functional magnetic resonance studies showed abnormal activity in brain regions such as prefrontal cortex, cingulate cortex and striatum in patients prior to treatment, meantime, the abnormal activation of anterior cingulate, dorsolateral prefrontal and thalamus reflected the outcomes of escitalopram antidepressant therapy. Following the treatment with escitalopram, the fMRI activation of brain areas returned to normal, and those changes were significantly correlated with the improvement of depressive symptoms. So this paper provides a review of the brain functional activity changes in patients with major depressive disorder before treatment and at different time point of medication, as well as the correlation between altered brain functional activity and clinical symptoms.

【Keywords】 Escitalopram; Major depressive disorder; Functional magnetic resonance imaging; Systematic review

抑郁症是一组以情绪低落、思维迟缓和快感缺失为主要症状的临床症候群。药物治疗是目前抑郁症尤其是中重度抑郁症的主要治疗方法^[1]。作为临床最常用的抗抑郁药之一,艾司西酞普兰对抑郁症急性期治疗效果较好,且患者耐受性较好^[2]。与其他抗抑郁药相比,艾司西酞普兰可快速改善抑郁症状^[3]。功能磁共振成像(Functional magnetic resonance imaging, fMRI)是认知神经科学中神经成像的主要手段^[4],其原理是大脑局部产生活动时,其局部区域血流量和耗氧量增加,但血流量增加大于

耗氧量的增加,所以局部氧合血红蛋白水平总体上增加而呈高信号,因此fMRI信号增强则间接代表了局部脑功能活动的增加^[5]。近年来,关于抑郁症fMRI的研究越来越多,静息态fMRI研究显示,抑郁症患者左背侧纹状体与小脑的功能连接减弱,与前-中扣带回的功能连接增强^[6];任务态下,抑郁症患者在认知和外显情绪任务下背外侧前额叶和背内侧前额叶处于持续低激活状态,在内隐情绪任务下,背内侧前额叶激活增加^[7]。艾司西酞普兰为选择性5-羟色胺再摄取抑制剂(selective serotonin reuptake inhibitors, SSRIs),可选择性抑制5-HT转运体阻断突触前膜对5-HT的再摄取,延长和增加5-HT

基金项目:天津市科技计划项目(项目名称:“三位一体”疗法治疗抑郁发作的临床疗效评价研究,项目编号:17ZXMFSY00100)

的作用,从而产生抗抑郁作用。5-HT有上行和下行两种投射,上行源于脑干,扩展至小脑、丘脑、杏仁核、海马、伏隔核、纹状体、前额叶皮质,参与情绪和睡眠的调节;下行沿着脑干,通过脊髓,与疼痛调节有关。关于fMRI的研究结果显示,艾司西酞普兰可以增加抑郁症患者前额叶中部和纹状体对于奖励任务的激活^[8],且短期(7天)治疗即可以恢复杏仁核对恐惧表情的激活^[9]。本文通过复习艾司西酞普兰治疗抑郁症的fMRI相关文献,对抑郁症患者接受艾司西酞普兰治疗前后脑功能活动在静息态和任务态的变化情况进行综述,以促进对艾司西酞普兰作用机制的理解,并为疗效的预测和评价提供参考。

1 资料与方法

1.1 资料来源与检索策略

1.1.1 资料来源

于2020年12月对中国知网、万方、维普、PubMed、Embase数据库进行文献检索,检索时限设置为建库至2020年12月。

1.1.2 检索策略

检索词:抑郁(depression)、抑郁症(depressive disorder)、功能磁共振(functional magnetic resonance imaging or fMRI)、艾司西酞普兰(escitalopram)。中文检索式:功能磁共振 and 抑郁 and 艾司西酞普兰;英文检索式:(“fMRI” or “functional magnetic resonance imaging”) and (“depress*”) and (“escitalopram”)。

1.2 文献纳入与排除标准

纳入标准:①公开发表的关于抑郁症患者经艾司西酞普兰治疗、且有fMRI数据的临床研究;②研究对象符合《精神障碍诊断与统计手册(第5版)》(Diagnostic and Statistical Manual of Mental Disorders, fifth edition, DSM-5)重性抑郁障碍诊断标准;③使用汉密尔顿抑郁量表(Hamilton Depression Scale, HAMD)或贝克抑郁量表(Beck Depression Inventory, BDI)进行疗效评价。排除标准:①重复发表的文献;②研究对象为躯体疾病引起的抑郁;③使用其他治疗方法或辅助其他药物治疗的研究。

1.3 文献筛选与质量评估

由两名研究者进行文献筛选,严格按照文献纳入标准和排除标准筛选符合要求的文献。由于各

研究实验方法同质性差,不适合进行Meta分析,故进行定性分析。最终纳入文献38篇。

2 结果

2.1 纳入文献基本情况

初步检索共获取文献368篇,其中英文文献291篇,中文文献77篇。通过去重、阅读标题、摘要及全文,最终筛选出符合纳入标准且不符合排除标准的文献共38篇。文献筛选流程见图1。

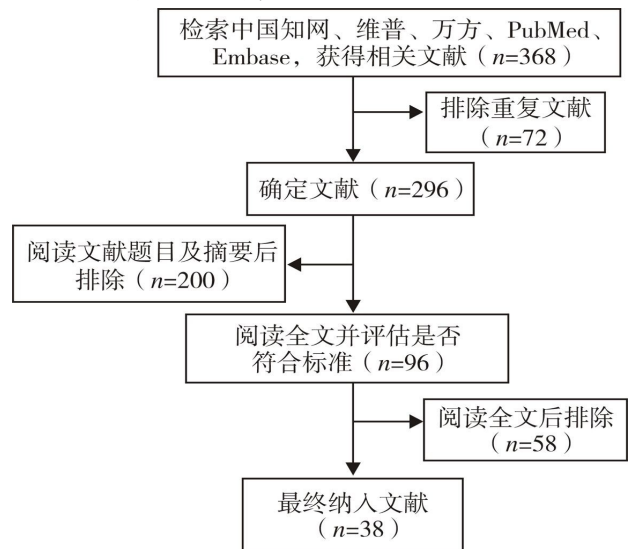


图1 文献筛选流程图

2.2 抑郁症患者治疗前的脑功能活动

多个fMRI研究显示,抑郁症患者前额叶、扣带回、纹状体等多个脑区存在与抑郁症状相关的变化。与健康组相比,儿童抑郁症患者眶额回与扣带回、楔前叶的功能连接降低,眶额回与楔前叶功能连接降低与儿童抑郁问卷(Children's Depression Inventory, CDI)评分呈负相关^[10]。面对奖励和损失时,抑郁患者腹侧纹状体表现出低激活状态,与抑郁症状和快感缺失存在相关性^[11]。Kennedy^[12]的研究表明,参与奖励任务时,抑郁患者快感缺失与前额叶-纹状体激活存在相关性。静息态fMRI研究显示,抑郁患者左背侧纹状体与小脑的功能连接减弱,与前-中扣带回的功能连接增强^[6],右侧额叶视区与小脑的功能连接增强^[13],且注意网络和背外侧前额叶的功能连接与抑郁严重程度呈负相关^[14]。扣带回属于边缘系统,负责注意力和情绪的整合,前额叶皮质在自我参照过程、消极想法处理和消极记忆提取中至关重要。纹状体作为中脑-边缘通路的一部分,与奖赏机制密切相关。前额叶-边缘系统的功能失调与情绪、注意和认知功能密切

相关,而前额叶-纹状体功能失调可能与积极情感更具相关性^[15],表现为面对奖励等积极任务时激活下降。

2.3 治疗后抑郁症患者脑功能活动变化及其与症状改善的相关性

An 等^[16]对抑郁症患者进行为期 8 周的艾司西酞普兰治疗后,患者双侧后扣带回、楔前叶与右侧丘脑的功能连接较治疗前降低,降低趋势与 HAMD 评分减分率呈正相关。Cullen 等^[17]研究表明,抑郁症患者接受为期 8 周的艾司西酞普兰治疗后,面对负性情绪时,患者双侧吻侧部前扣带回皮层、膝下前扣带皮层、岛叶、额中回、右侧海马旁回激活较治疗前增加,与抑郁症状改善具有相关性。此外,杏仁核与右侧额中回的功能连接增加,与右侧后扣带回的功能连接降低,这种功能连接的变化与抑郁症状改善具有相关性^[17]。因此,治疗后抑郁症患者后扣带回与丘脑、杏仁核功能连接的下调可能是艾司西酞普兰抗抑郁机制之一。

2.4 早期脑功能活动可预测艾司西酞普兰的疗效

2.4.1 与抑郁症状改善相关的脑区

治疗前,抑郁症患者脑功能活动可预测其对艾司西酞普兰治疗的反应,不同脑区可预测不同用药时间的症状改善情况。基线期楔前叶、后扣带回在情绪识别任务中激活降低可预测用药 2 周后 HAMD 评分下降^[18],后扣带回、前额叶中部、丘脑、额中回活动增加可预测治疗 6 周后抑郁症状的改善,喙前扣带回对负性刺激的激活增加与治疗 6 周后抑郁症状缓解存在相关性^[19-20]。面对情绪冲突任务时,丘脑和脑干激活下降可预测艾司西酞普兰治疗 8 周后症状的缓解^[21];面对消极词汇时,前扣带回、扣带旁回、背外侧前额叶、尾状核、中脑、丘脑激活降低也可预测 8 周后症状的缓解^[22]。此外,基线期默认网络与视区、边缘系统的低功能连接分别与艾司西酞普兰治疗 12 周后反刍思维和抑郁症状缓解存在相关性^[23]。

Cheng 等^[24]研究表明,口服单剂量艾司西酞普兰 5 h 后,抑郁症患者部分脑功能活动即发生改变,表现为枕叶皮质激活下降,背内侧和外侧前额叶、中扣带回激活增加,且此时的脑功能改变可预测远期疗效。在 n-back 任务中,背外侧前额叶与前额叶前中部、后扣带回、顶叶功能连接增加与治疗 4 周后蒙哥马利-艾森伯格抑郁量表(Montgomery-Asberg

Depression Rating Scale, MADRS)评分和工作记忆改善相关^[25]。用药 5 h 后,尾状核、颞叶、枕叶皮质可以更好地预测 8 周后疗效^[24]。

艾司西酞普兰治疗 1 周后,杏仁核对恐惧表情激活降低可预测治疗 6 周后抑郁症状缓解(使用 BDI 评估),且左侧杏仁核的变化预测性更强^[26]。杏仁核、丘脑对快乐表情激活下降可预测治疗 6 周后 HAMD 评分减分率 $>50\%$ ^[27]。

2.4.2 与抑郁症状无改善相关的脑区

经艾司西酞普兰治疗 6 周或 8 周后,与抑郁症状改善的患者相比,无改善者基线期扣带回、颞中回、枕叶、岛叶、丘脑、楔状回、尾状核和壳核在面对情绪冲突任务时表现为低激活状态^[21],面对恐惧表情刺激时,从杏仁核到腹外侧前额叶、前扣带回的功能连接更低,从前扣带回到杏仁核的功能连接更强^[28]。双侧吻侧部前扣带回、背外侧前额叶、丘脑和尾状核面对消极词汇时激活增加与抑郁症残留症状相关^[29]。可以看出,与抑郁症状无改善相关的脑区在治疗前各脑区的激活更低,面对负性刺激时部分激活更明显,可能与抑郁程度更严重有关。

2.5 艾司西酞普兰治疗后脑功能活动变化

2.5.1 用药早期脑功能活动变化

多项研究表明,单剂量^[24-25]或 1 周^[26-27]使用艾司西酞普兰会对大脑局部的功能活动产生影响,能够降低杏仁核对恐惧表情的激活而使其恢复正常^[30]。在自我参照加工任务中,服用 1 周艾司西酞普兰可降低背内侧前额叶、后扣带回和楔前叶的功能活动^[31]。以上神经活动变化发生时,抑郁症状尚未改善,提示抗抑郁药物引起的脑功能活动变化可能早于症状改善。

2.5.2 长期用药后脑功能活动变化

当艾司西酞普兰治疗超过 6 周,后扣带回、前额叶、杏仁核和纹状体的脑功能活动改变更明显。程宇琪等^[32]将后扣带回作为感兴趣区进行分析,结果显示经过 8 周的艾司西酞普兰治疗后,抑郁症患者后扣带回与右额下回、右中央前回、左额中回、左岛叶等功能连接较治疗前增强,与双侧额上回、双侧海马及海马旁回、双侧楔前叶的功能连接减弱。用药 8 周和 16 周后,抑郁症患者后扣带回与丘脑的功能连接在静息态和情绪识别任务中均减弱^[16,33]。后扣带回是神经环路中信息整合的重要节点,与多个

脑区共同完成信息整合与认知加工^[16],由此推测,后扣带回与丘脑的功能连接下降可能是艾司西酞普兰抗抑郁机制之一。

Wang 等^[34]使用低频振幅比值分析显示,艾司西酞普兰治疗 8 周后,左侧背内侧前额叶局部激活增加至正常水平。功能连接强度研究表明,艾司西酞普兰治疗 8 周后,抑郁症患者双侧腹内侧前额叶和背内侧前额叶激活下降,且后者与抑郁症状改善相关^[16,35]。抑郁症患者内侧前额叶的激活增强可能是其反刍思维的标志,左侧背内侧前额叶参与认知和情感的整合,在皮质边缘系统环路中发挥重要作用^[36]。因此,艾司西酞普兰可能通过调节内侧前额叶功能,促进情感和认知整合,使抑郁症状得以改善。

Hong 等^[10]对青少年抑郁症患者的研究显示,艾司西酞普兰治疗 8 周后,患者杏仁核与前额叶功能连接增加,与右侧后扣带回、楔前叶功能连接降低,与症状改善具有相关性。功能连接强度分析显示,治疗后患者左侧杏仁核激活降低^[16],面对消极图片时,杏仁核与前额叶激活均下降至正常水平^[37]。提示艾司西酞普兰治疗可以加强从杏仁核到前额叶自下而上的情绪识别环路,并纠正情绪认知偏倚,从而促进抑郁症状改善。

通常情况下,抑郁症患者奖赏加工通路处于低激活状态,使用艾司西酞普兰治疗 6 周后,左腹侧纹状体在面对损失时激活增加^[11],左背侧纹状体与背外侧前额叶功能连接增强^[38]。然而,经艾司西酞普兰治疗后,虽然大部分脑区激活能恢复至正常,但后扣带回与前额叶、后岛叶的低功能连接仍存在明显异常^[33],这可能与难治性抑郁症或抑郁症所致不可逆的脑功能损伤有关。

3 小结与展望

抑郁症患者前额叶、扣带回和纹状体等多个脑区存在异常连接和激活,异常的脑功能活动与抑郁症状严重程度具有相关性。后扣带回、前额叶中部、丘脑、额中回等脑区功能活动增加还可预测艾司西酞普兰的临床疗效。经艾司西酞普兰治疗后,用药早期即能发生脑功能活动的改变,长期用药后随着抑郁症状的改善,部分脑区的功能活动甚至能恢复正常。但目前研究还存在以下局限性:①研究样本量较小;②样本类型有待丰富,如纳入产后抑郁症、围绝经期抑郁症以及复发抑郁症患者等进行研究;③干预时间较短,纳入的研究中最长干预时

间为 16 周,对于抑郁症治疗来说相对较短,故患者在不同治疗节点上脑功能变化情况尚不清楚。未来研究可从以上方面进行完善。

参考文献

- [1] Park LT, Zarate CA. Depression in the primary care setting[J]. *N Engl J Med*, 2019, 380(6): 559-568.
- [2] Si T, Wang G, Yang F, et al. Efficacy and safety of escitalopram in treatment of severe depression in Chinese population[J]. *Metab Brain Dis*, 2017, 32(3): 891-901.
- [3] 刘文杰, 张军亚. 艾司西酞普兰和氟西汀对抑郁症的疗效和认知改善情况对比[J]. *国际精神病学杂志*, 2020, 47(1): 78-79, 84.
- [4] Logothetis NK. What we can do and what we cannot do with fMRI[J]. *Nature*, 2008, 453(7197): 869-878.
- [5] 龚启勇, 吕粟, 黄晓琦, 等. *精神影像学*[M]. 2 版. 北京: 北京人民出版社, 2016: 15.
- [6] Okada G, Okamoto Y, Takamura M, et al. Functional connectivity of striatum and SSRI treatment in major depressive disorder[J]. *Neuropsychopharmacology*, 2015, 40: S315.
- [7] Boyce P, Korgaonkar M, Grieve S, et al. Prediction of antidepressant response in the iSPOT-D trial from baseline fMRI - preliminary findings[J]. *Eur Neuropsychopharmacol*, 2012, 22(Suppl 2): S258.
- [8] Brandt IM, Köhler-Forsberg K, Jorgensen MB, et al. Reward anticipation processing in major depressive disorder and prediction of treatment response - a functional magnetic resonance imaging study[J]. *Eur Neuropsychopharmacology*, 2019, 29(Suppl 6): S233.
- [9] Godlewska BR, Norbury R, Selvaraj S, et al. Short-term SSRI treatment normalises amygdala hyperactivity in depressed patients[J]. *Psychol Med*, 2012, 42(12): 2609-2617.
- [10] Hong SB, Bae S, Kim KM, et al. Changes in resting-state functional brain connectivity during antidepressant treatment in youth with major depressive disorder: a preliminary analysis[J]. *J Am Acad Child Adolesc Psychiatry*, 2016, 55(10): S238.
- [11] Stoy M, Schlagenhauf F, Sterzer P, et al. Hyporeactivity of ventral striatum towards incentive stimuli in unmedicated depressed patients normalizes after treatment with escitalopram[J]. *J Psychopharmacol*, 2012, 26(5): 677-688.
- [12] Kennedy S. The anhedonia tripartite: clinical, neuroimaging and molecular associations of anhedonia and antidepressant response[J]. *Neuropsychopharmacology*, 2019, 44: 56.
- [13] Bezmaternykh DD, Mel'nikov ME, Kozlova LI, et al. Functional connectivity of brain regions according to resting state fMRI: differences between healthy and depressed subjects and variability of the results[J]. *Bull Exp Biol Med*, 2018, 165(6): 734-740.
- [14] Ebneabbasi A, Mahdipour M, Nejati V, et al. Emotion processing and regulation in major depressive disorder: a 7T resting-state fMRI study[J]. *Hum Brain Mapp*, 2021, 42(3):

- 797-810.
- [15] He Z, Lu F, Sheng W, et al. Functional dysconnectivity within the emotion-regulating system is associated with affective symptoms in major depressive disorder: a resting-state fMRI study[J]. *Aust N Z J Psychiatry*, 2019, 53(6): 528-539.
- [16] An J, Wang L, Li K, et al. Differential effects of antidepressant treatment on long-range and short-range functional connectivity strength in patients with major depressive disorder[J]. *Sci Rep*, 2017, 7(1): 10214.
- [17] Cullen KR, Klimes-Dougan B, Vu DP, et al. Neural correlates of antidepressant treatment response in adolescents with major depressive disorder [J]. *J Child Adolesc Psychopharmacol*, 2016, 26(8): 705-712.
- [18] Spies M, Kraus C, Geissberger N, et al. Default mode network deactivation during emotion processing predicts early antidepressant response [J]. *Transl Psychiatry*, 2017, 7(1): e1008.
- [19] Preuss A, Bolliger B, Schicho W, et al. SSRI treatment response prediction in depression based on brain activation by emotional stimuli[J]. *Front Psychiatry*, 2020, 11: 538393.
- [20] Godlewska BR, Browning M, Norbury R, et al. Predicting treatment response in depression: the role of anterior cingulate cortex[J]. *Int J Neuropsychopharmacol*, 2018, 21(11): 988-996.
- [21] Alders GL, Davis AD, Macqueen G, et al. Escitalopram ameliorates differences in neural activity between healthy comparison and major depressive disorder groups on an fMRI emotional conflict task: a CAN-BIND-1 study [J]. *J Affect Disord*, 2020, 264: 414-424.
- [22] Miller JM, Schneck N, Siegle GJ, et al. fMRI response to negative words and SSRI treatment outcome in major depressive disorder: a preliminary study[J]. *Psychiatry Res*, 2013, 214(3): 296-305.
- [23] Hoptman MJ, Alexopoulos GS, Stein AT, et al. Network homogeneity correlates of rumination and treatment response in late-life depression[J]. *Biol Psychiatry*, 2016, 79(9): 243S.
- [24] Cheng Y, Xu J, Arnone D, et al. Resting-state brain alteration after a single dose of SSRI administration predicts 8-week remission of patients with major depressive disorder[J]. *Psychol Med*, 2017, 47(3): 438-450.
- [25] Meyer BM, Rabl U, Huemer J, et al. Prefrontal networks dynamically related to recovery from major depressive disorder: a longitudinal pharmacological fMRI study [J]. *Transl Psychiatry*, 2019, 9(1): 64.
- [26] Godlewska B, Browning M, Norbury R, et al. Early changes in neural responses to emotional information predict clinical response to antidepressant treatment in depression [J]. *Int J Neuropsychopharmacol*, 2014, 17: 82.
- [27] Harmer C. Predicting response and remission to antidepressant drug treatment[J]. *Bio Psychiatry*, 2016, 79(9): 7S.
- [28] Vai B, Bulgarelli C, Godlewska BR, et al. Fronto-limbic effective connectivity as possible predictor of antidepressant response to SSRI administration[J]. *Eur Neuropsychopharmacol*, 2016, 26(12): 2000-2010.
- [29] Miller JM, Schneck N, Siegle GJ, et al. An emotional words fMRI task predicts treatment outcome with standardized pharmacotherapy for depression [J]. *Biol Psychiatry*, 2012, 71(8): 244S.
- [30] Godlewska BR, Norbury R, Selvaraj S, et al. Short-term SSRI treatment normalises amygdala hyperactivity in depressed patients [J]. *Psychol Med*, 2012, 42(12): 2609-2617.
- [31] Komulainen E, Heikkilä R, Meskanen K, et al. One-week administration of escitalopram decreases neural responses to self-referential processing in major depression [J]. *Eur Neuropsychopharmacol*, 2016, 26(Suppl 2): S465-S466.
- [32] 程宇琪, 余红军, 卢瑾, 等. 抑郁症患者艾司西酞普兰治疗八周后扣带回功能连接的变化[J]. *中华精神科杂志*, 2017, 50(3): 201-207.
- [33] Ravindran A, Harkness K, Ravindran L, et al. First-episode major depression and treatment with escitalopram: an fMRI study [J]. *Eur Neuropsychopharmacol*, 2016, 26(Suppl 2): S467.
- [34] Wang L, Li X, Li K, et al. Mapping the effect of escitalopram treatment on amplitude of low-frequency fluctuations in patients with depression: a resting-state fMRI study [J]. *Metab Brain Dis*, 2017, 32(1): 147-154.
- [35] Wang L, Xia M, Li K, et al. The effects of antidepressant treatment on resting-state functional brain networks in patients with major depressive disorder[J]. *Hum Brain Mapp*, 2015, 36(2): 768-778.
- [36] 崔健, 王赞, 周媛, 等. 抗抑郁药物治疗前后抑郁症患者静息态功能磁共振脑影像的变化[J]. *中华行为医学与脑科学杂志*, 2020, 29(2): 177-182.
- [37] Rosenblau G, Sterzer P, Stoy M, et al. Functional neuroanatomy of emotion processing in major depressive disorder is altered after successful antidepressant therapy[J]. *J Psychopharmacol*, 2012, 26(11): 1424-1433.
- [38] Okada G, Okamoto Y, Takamura M, et al. Functional connectivity of striatum and ssri treatment in major depressive disorder[J]. *Neuropsychopharmacology*, 2015, 40: S315.

(收稿日期:2021-03-07)

(本文编辑:陈霞)